УДК

ВОПРОСЫ КОРРЕКЦИИ ФУНКЦИОНАЛЬНОГО СОСТОЯНИЯ НИЖНИХ МОЧЕВЫХ ПУТЕЙ ПОСЛЕ ОПЕРАТИВНОГО ЛЕЧЕНИЯ НЕДЕРЖАНИЯ МОЧИ У ЖЕНЩИН

И.Ю. Вольных[1], *В.В. Данилов*[2], *С.В. Беседин*[1]

[1] Отделенческая клиническая больница на ст. Владивосток ОАО «РЖД» (690063, г. Владивосток, ул. Верхнепортовая, 25),
[2] Тихоокеанский государственный медицинский университет (690950, г. Владивосток, пр-т Острякова, 2)

Ключевые слова: *троакарный синтетический слинг, уродинамика, лекарственная терапия.*

PROBLEMS OF CORRECTING THE FUNCTIONAL STATE OF THE LOWER URINARY TRACT AFTER SURGICAL TREATMENT OF URINARY INCONTINENCE IN WOMEN

I.Yu. Volnykh[1], V.V. Danilov[2], S.V. Besedin[1]
[1] *JSC Russian Railways hospital branch at the Vladivostok station (25 Verkhneportovaya St. Vladivostok 690063 Russian Federation),*
[2] *Pacific State Medical University (2 Ostryakova Ave. Vladivostok 690950 Russian Federation)*

Background. Recently, minimally invasive technology has become the main method of treating urinary incontinence in women. However, the simplicity of minimally invasive procedures does not guarantee its effectiveness, and it is often registered dissatisfaction with the intervention, in some cases – failure of treatment.
Methods. Follow-up results of 132 trocar synthetic sling surgery (TSS) were analyzed in women with urinary incontinence.
Results. In one fourth of the patients in the late post-surgery period there were urinary disorders with incontinence mandatory options that required pharmacological correction and destination α_1-blockers and M-anticholinergics.
Conclusions. To improve the efficiency of treatment after TSS, the non-invasive clinical and urodynamic monitoring should be carried out for at least one year with the identification of patients who showed the conservative therapy for the normalization of the functional state of the lower urinary tract.
Keywords: *trocar synthetic sling surgery, urodynamics, medical therapy.*

Pacific Medical Journal, 2016, No. 1, p. 00–00.

В последнее время малоинвазивные технологии стали основным методом лечения недержания мочи у женщин [3, 4]. В его основе лежит идея установки под уретрой синтетической петли, свободной от натяжения. К началу XXI века существовало более тридцати вариантов таких операций, было получено большое количество патентов и опубликованы результаты нескольких сотен тематических исследований. Нововведения касались как доступа, так и используемого инструмента. Появилось много имплантатов, отличающихся технологией изготовления, формой, размерами. Однако простота малоинвазивной процедуры еще не гарантирует ее эффективности, и здесь часто регистрируются неудовлетворенность отдаленными результатами вмешательства, в определенном проценте случаев – неуспех лечения [4].

Материал и методы. Проанализированы отдаленные результаты 132 операций троакарного синтетического слинга (ТСС) у женщин с недержанием мочи. Вмешательства выполнены в урологическом отделении Центра урологии и литотрипсии ОКБ на ст. Владивосток ОАО «РЖД» с 2002 по 2015 г. Использованы данные неинвазивного уродинамического обследования (домашний 2-суточный урофлоумониторинг), применена оригинальная оценка с помощью балльной системы ТОФМП (таблица оценки функции мочевого пузыря) [3] и оценка качества жизни по опроснику QOL (quality of life).

Результаты исследования. После оперативной коррекции и отмены лекарственной терапии в течение от 3 до 12 месяцев у каждой четвертой пациентки отмечен рост уровня клинической симптоматики расстройств мочеиспускания до 17 баллов. Первую подгруппу сформировали женщины, у которых после отмены консервативной терапии состояние нижних мочевых путей осталось стабильно удовлетворительным (75 % наблюдений). Здесь исходный уровень расстройств мочеиспускания составлял в среднем 15,1 балла, после операции – 4,4 балла при довольно высокой оценке качества жизни (рис. 1).

Во вторую подгруппу вошли женщины, отмечавшие в послеоперационном периоде появление симптомов императивного мочеиспускания, уменьшение среднеэффективной емкости мочевого пузыри, а вместе с этим – ухудшение качества жизни после отмены лекарственных препаратов. Практически уровень симптоматики в этой подгруппе приблизился к исходному, а качество жизни осталвалось между удовлетворительным и смешанным чувством (рис. 2). При проведении урофлоумониторинга было отмечено, что регистрировались сравнительно более частые случаи попадения потоков мочи в поля 5–10-й центилей по Ливерпульской номограмме (вариант обструктивного мочеиспускания).

Назначение или возобновление лекарственной терапии уроселективным α_1-адреноблокатором (силодозин – 8 мг в сутки) в комбинации с М-холинолитиком (троспиума хлорид – до 45 мг в сутки) позволяло полностью восстановить уродинамику нижних мочевых

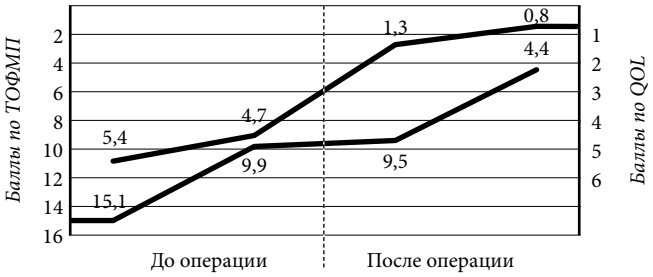

Рис. 1. Динамика клинической симптоматики и качества жизни пациенток 1-й подгруппы.

Данилов Вадим Валериевич – д-р мед. наук, профессор кафедры факультетской хирургии и урологии ТГМУ; e-mail: vadim_danilov@list.ru

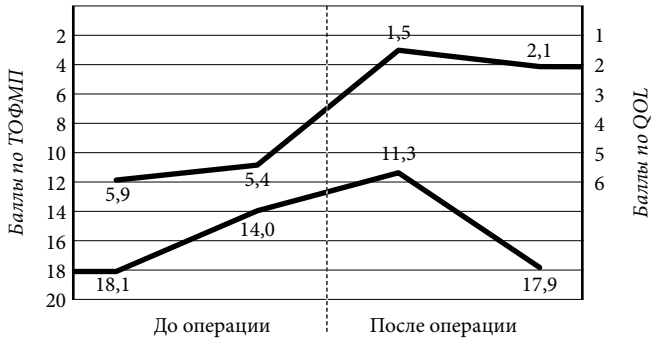

Рис. 2. Динамика клинической симптоматики и качества жизни пациенток 2-й подгруппы.

путей, и устранить как императивные позывы, так и непроизвольную потерю мочи в связи с неудержимыми позывами. В отдельных случаях дополнительно потребовалось назначение препаратов из группы органических кислот и витаминов В, а также препаратов никотиновой кислоты. Длительность коррекции составила в среднем 6 месяцев.

Обсуждение полученных данных. Нарушения уродинамики нижних мочевых путей в описанных случаях можно объяснить с позиции нейрофизиологической модели [1, 2]. Сам характер этих нарушений совпадал с аналогичными проявлениями, присутствовавшими до ТСС, что также соответствует концепции данной модели патогенеза расстройств мочеиспускания.

Как свидетельствуют материалы базы данных Приморского центра «Патология мочеиспускания», только 7,9 % женщин имеют недержание мочи при напряжении в «чистом виде» и осуществление оперативного пособия в этих случаях вполне оправдано. Но остальные 82,1 % наблюдений приходятся на ургентную инконтиненцию (22,2 %) и смешанные варианты – комбинированные формы недержания мочи 69,9 %. Опрос по традиционной методике, без привлечения специальных таблиц, представляет иные результаты: стрессовое недержание – 42,2 %, ургентное – 22,2 % и смешанное – 34,9 %. Что интересно, опрос по традиционной методике, где бы он не проводился, дает практически одинаковые результаты. а анализ с помощью таблиц и урофлоуметрического мониторинга существенно отличается по процентному составу от этих результатов [3].

Можно предположить, что расстройства мочеиспускания являются проявлением целого ряда нарушений со стороны центральной нервной системы, а также другой патологии, в частности эндокринной. Кроме этого, необходимо учесть и возможный прогресс заболевания. Развитие в послеоперационном периоде этих состояний может закономерно способствовать серьезным проблемам с опорожнением мочевого пузыря, нарушению функции почек, прогрессированию инфекции мочевыводящих путей. Известно, что практически все операции, направленные на устранение непроизвольной потери мочи, приводят к значимому снижению ее потока, а в каждом четвертом случае формируются различные варианты обструктивного мочеиспускания, иногда по причине инфравезикальной обструкции. И естественно, что развитие инфекции мочевыводящих путей после восстановления механизма удержания мочи становится более вероятным событием, чем в норме. Нарушение пассажа мочи лежит в основе воспалительных заболеваний мочевыводящих путей, и возникновение, например, цистопатии или нейропатии закономерно приведет к инфекционному поражению.

Скоростные показатели мочеиспускания с расположением их в нижних полях Ливерпульской номограммы могут быть обусловлены также снижением сократительной способности детрузора (при сахарном диабете и нейропатиях различного генеза) или быть в комбинации с инфравезикальной обструкцией (пролапс). Этот фактор, к сожалению, ранее не учитывался при отборе больных на оперативное лечение, хотя его влияние оказывается важным как в раннем послеоперационном периоде, так и в более поздние сроки – формирование клинически значимой картины хронической микционной недостаточности. Следовательно, можно ожидать развития и хронической почечной недостаточности как финала такого чисто «уродинамического сценария» у женщин с недержанием мочи.

Как правило, больные с недержанием мочи исходно имеют более высокие, чем в норме, показатели мочеиспускания. Это можно увидеть при урофлоумониторинге, на это есть указания в работах по уродинамике и т.д. Стремительное мочеиспускание как факт нетрудно объяснить недостаточностью уретрального сфинктера, гипермобильностью уретры, недостаточностью внутреннего сфинктера с чрезмерно большим открытием шейки мочевого пузыря [5, 6]. Но тем не менее, нельзя исключить и сочетание недостаточности замыкательного аппарата с недостаточностью детрузора. И в этом случае восстановление позиции шейки пузыря и установка синтетической петли могут оказаться чрезмерно большой нагрузкой для ослабленного детрузора, а в дальнейшем запустить механизм хронической микционной недостаточности. В описанном варианте более чем вероятно, что вместе с неполным опорожнением мочевого пузыря будет появляться и инфекция мочевыводящих путей, а следовательно, можно ожидать циститы, пиелонефриты и т.д.

Проблема усугубляется не только тем, что ленту после ТСС практически не удается удалить, но еще и тем, что на фоне инфравезикальной обструкции страдает гемодинамика мочевого пузыря, развивается его гиперактивность: в итоге – клинически безрезультатное оперативное вмешательство только ухудшает состояние больной [1, 2].

Исходя из вышеперечисленных предпосылок, вполне оправдан длительный (не менее 1 года) послеоперационный клинико-уродинамический мониторинг с выявлением пациенток, которым показана консервативная терапия с назначением препаратов α_1-адреблокаторов и М-холинолитиков. В этот период целесообразно выполнять неинвазивные измерения потоков мочи и оценивать клиническую симптоматику

с помощью таблиц, а при выявлении снижения потоков мочи или формирования синдрома императивного мочеиспускания начинать консервативную терапию для нормализации функционального состояния нижних мочевых путей.

Литература

1. Данилов В.В., Данилова Т.И., Данилов В.В. Клинико-уродинамическое подтверждение нейрофизиологической модели гиперактивного мочевого пузыря // Урология. 2010. № 4. С. 15–20.
2. Данилов В.В., Елисеева Е.В., Данилов В.В. К вопросу механизма действия альфа1-адреноблокаторов // РМЖ. 2009. Т. 17, № 2. С. 109–113.
3. Данилов В.В., Лоран О.Б. Диагностика и лечение стрессовой и смешанной форм недержания мочи у женщин. Владивосток: Океанские Вести, 2012. 224 с.
4. Диагностика недержания мочи при напряжении у женщин и операция TVT (Свободная синтетическая петля) / Пушкарь Д.Ю., Лоран О.Б., Берников А.Н. [и др.] М., 2001. 30 с.
5. Пушкарь Д.Ю., Лоран О.Б., Гумин Л.М., Дьяков В.В. Диагностическая ценность комбинированного уродинамического исследования при различных формах недержания мочи у женщин // Урология и нефрология. 1996. № 4. С. 21–24.
6. Смольнова Т.Ю., Буянова С.Н., Савельев С.В., Петрова В.Д. Дисплазия соединительной ткани как одна из возможных причин недержания мочи у женщин с пролапсом гениталий // Урология. 2001. № 2. С. 25–30.

Поступила в редакцию 25.10.2015.

Вопросы коррекции функционального состояния нижних мочевых путей после оперативного лечения недержания мочи у женщин

И.Ю. Вольных[1], В.В. Данилов[2], С.В. Беседин[1]

[1] *Отделенческая клиническая больница на ст. Владивосток ОАО «РЖД» (690063, г. Владивосток, ул. Верхнепортовая, 25),*
[2] *Тихоокеанский государственный медицинский университет (690950, г. Владивосток, пр-т Острякова, 2)*

Ввведение. В последнее время малоинвазивные технологии стали основным методом лечения недержания мочи у женщин. Однако простота малоинвазивной процедуры еще не гарантирует ее эффективности, и здесь часто регистрируется неудовлетворенность результатами вмешательства, в ряде случаев – неуспех лечения.

Материал и методы. Проанализированы отдаленные результаты 132 операций троакарного синтетического слинга (ТСС) у женщин с недержанием мочи.

Результаты исследования. У четвертой части пациенток в отдаленном послеоперационном периоде возникали расстройства мочеиспускания с императивными вариантами недержания мочи, которые требовали фармакологической коррекции и назначения α_1-адреноблокаторов и М-холинолитиков.

Обсуждение полученных данных. Для повышения эффективности лечения после ТСС необходимо проводить неинвазивный клинико-уродинамический мониторинг в течение не менее чем одного года с выявлением пациенток, которым показана консервативная терапия для нормализации функционального состояния нижних мочевых путей.

Ключевые слова: *троакарный синтетический слинг, уродинамика, лекарственная терапия.*