Статья опубликована в Дальневосточном медицинском журнале (Хабаровск) в 2007 году.

Обоснование операции троакарного слинга по методике Данилова - Вольных.

Данилов В.В., Вольных И.Ю., Данилова Т.И.
Курс урологии ВГМУ, Владивосток.

Введение. Проблема недержания мочи существует столько, сколько существует человек. Описания страдания можно найти в очень старых манускриптах, книгах начала прошлого века, современных. Понять проблему не так просто. Ее пытались решить по-разному, в результате на сегодняшний день известно около 200 способов оперативной коррекции и еще столько же консервативных методов претендуют на помещение их в арсенал практикующего врача.

Последнее десятилетие 20 века ознаменовалось революционными событиями, изменившими во многом подход к агрессивному хирургическому лечению стрессового недержания мочи. Появление новых, интактных к организму синтетических материалов сначала в хирургии, а затем и в урологии, определило тактику оперативного лечения инконтиненции. Связано это не только с успехами в области аллопластиков, но еще и с рождением принципиально новой концепции оперативного лечения - создание свободной от натяжения ленты, размещенной под средней уретрой (TVT, Tension-Free Vaginal Tape) [1,2]. Оригинальность и простота метода нашли признание и по сообщению фирмы Ethicon, к настоящему времени выполнено более чем 500 000 операций в Европе, имеются данные длительных наблюдений, позволяющие утверждать о высокой эффективности процедуры, в пределах 80-90% успешных вмешательств. Но как известно, сама процедура далеко не универсальна, имеется ряд ограничений, и в частности TVT должна быть дополнена необходимым пособием при пролапсе [3,4]. Именно это обстоятельство привело к применению тактики комбинированных вмешательств, в частности сочетании TVT и передней кольпоррафии. Принципиально то, что дополнение в виде импантации синтетического лоскута ткани, выполняемое с помощью GyneMesh, вполне возможно и показано у большой группы больных, которым требуется одновременная коррекция недержания мочи и пролапса.

С целью восстановления механизма удержания мочи и одновременного устранения пролапса (или условий для его возникновения), нами разработана оригинальная методика, позволяющая установить не только синтетическую нерастяжимую ленту, но и свободный синтетический лоскут в пространство между влагалищем и стенкой мочевого пузыря во время выполнения операции. Создавая опору для мочевого пузыря, достаточно стабильную и малорастяжимую, можно предполагать, что предлагаемая методика позволит создать условия для нормального функционирования мочевого пузыря, устранить цистоцеле и предотвратить его развитие в дальнейшем.

Материл и методы исследования. В период с октября 2003 по май 2005 года нами выполнено 20 операций по методу Данилова-Вольных, в 8 случаях с установкой свободного синтетического лоскута для устранения цистоцеле. Средний возраст составил 55 лет, средняя длительность заболевания 14 лет (от 1 года до 32 лет).

Объем обследования, который нами проводился, включал в себя:

Анализы мочи (общий и Нечипоренко), бактериальный посев мочи на микрофлору и чувствительность к антибиотикам, лабораторную диагностику урогенитальных инфекций;

Клинический и биохимический анализы крови;

Влагалищное исследование и осмотр не кресле и цистоскопию;

Заполнение таблицы оценки мочевого пузыря;

Фиксацию ритмов спонтанных мочеиспусканий;

Ультразвуковое исследование мочевой системы;

Уродинамический 3-суточный мониторинг с помощью домашнего урофлоуметра;

Стандартное уродинамическое исследование (цистометрия, профилометрия, исследование давление-поток);

Видеоуродинамическое обследование.

После оценки симптоматики с помощью специальных таблиц (стрессовой инконтиненции и синдрома императивного мочеиспускания), больным выполнялось оперативное вмешательство. За сутки до планирующегося оперативного вмешательства нами назначался антибиотик из класса фторхинолонов (левофлоксацин ТАВАНИК, Sanofi-Aventis) для снижения риска инфекционных осложнений и обеспечения приживления иимплантата.

В послеоперационном периоде проводились уродинамические исследования, подтвердившие высокую эффективность оперативного вмешательства. Ни в одном случае нами не зафиксировано рецидива цистоцеле, также как и снижения скорости потока мочи по сравнению с нормальными значениями, характерного для всех оперативных пособий, повышающих уретральное сопротивление у больных с недержанием мочи.

Ввиду того, что использовалась оригинальная авторская методика выполнения операции (заявка на патент № 2003136127), мы приводим подробное описание способа установки синтетического слинга.

Техника операции. После выполнения послойной анестезии и гидродиссекция позадилонного пространства с помощью иглы, длиной до 12 см. Объем введения раствора (новокаин, лидокаин, маркаин и т.д.) с каждой стороны ограничивался в пределах около 50-70 мл. После гидродиссекции выполняли два разреза в надлобковой области, около 1 см длиной каждый, отступив по 3 см от средней линии живота, затем с помощью срединного разреза влагалища, начиная 1-1,5 см от наружного отверстия уретры и не доходя до 1-1,5 см шейки матки, стенку влагалища отделяли от мочевого пузыря на всем протяжении разреза, шириной от 3 до 6 см в зависимости от выраженности пролапса. Выполнение парауретральных ходов для проведения троакаров и последующей установки ленты во многом осуществляли аналогично стандартной процедуре при TVT.

После подготовительного этапа в мочевой пузырь вводили катетер Фолея, с введенным в просвет проводником для отведения мочевого пузыря в сторону, противоположную той, на которой планировали проведение троакара. Под контролем пальца, введенного в разрез на влагалище, производили вкол иглы и ориентируясь на нижний край лонного сочленения, выполняли проведение инструмента через тазовую диафрагму и далее в пространстве между лоном и мочевым пузырем. Сразу после появления конца контейнера над лоном в разрезе, иглу аккуратного удаляли плавным скольжением в обратном направлении с одновременным смещением механизма снятия контейнера, оставляя последний в ране. Учитывая возможность ранения стенки мочевого пузыря, выполняли контрольную цистоскопию и затем повторяли процедуру проведения троакара с другой стороны. С помощью специального проволочного петлевого проводника, входящего в комплект набора инструментов, производили установку ленты в контейнер. После установления ленты в жесткие контейнеры выполняли регулировку петли без натяжения в средней части мочеиспускательного канала, затем контейнеры удаляли без фиксации концов ленты. В случае установки свободного синтетического лоскута укладывали последний в пространство между мочевым пузырем и рассеченной стенкой влагалища.

Мы предполагаем, что в данной операции синтетический лоскут фиксировать не следует, достаточно корректировать его размер по месту размещения таким образом, чтобы не наблюдалось перегибов или перекосов. Лоскут должен точно повторять выделенную площадку и после укладки закрывать полностью область дефекта, необходимого для устранения цистоцеле.

Заключительный момент операции заключался в наложении швов на влагалище и на надлобковые разрезы. Во влагалище устанавливали на сутки томпон с хлоргексидином и глицерином. Через сутки томпон из влагалища удаляли, больную поднимали и разрешали ходить

Результаты. Недержание мочи было устранено у всех пациенток. Нами не были получение какие-либо серьезные осложнения во время выполнения пособия. Приживление имплантата во всех случаях прошло без каких-либо особенностей, также не отмечено формирования рубцов в области установки синтетической ткани.

В 4 случаях оперативное лечение было выполнено у женщин с рецидивными формами заболевания, после ранее неуспешных вмешательств. При опросе у этих больных нами установлено, что восстановление стенки влагалища и устранение рубцовой дефомации позволило восстановить им половую жизнь, что весьма существенно оказывало свое влияние на качество жизни до операции. Каких – либо неудобств, дискомфорта или болей наши пациентки не испытывали, во всех случаях произошло приживление имплантата. Средняя продолжительность операции составила 97 минут, кровопотеря ни в одном случае не превысила 100 мл. Нами не отмечены интраоперационные осложнения, в послеоперационом периоде все женщины мочились самостоятельно, без какой-либо необходимости катетеризации.

После операции существенно улучшилось качество жизни (оценка «1», по шкале QOL соответствует «хорошо»). Уродинамические исследования с помощью домашней урофлоуметрии подтвердили восстановление нормальных скоростей потока мочи, без каких – либо объективных признаков формирования инфравезикальной обструкции.

Относительно небольшой срок наблюдения женщин после выполнения операции по методу Данилова-Вольных не позволяет делать длительные прогнозы в плане широкой применимости данного вмешательства. Тем не менее полученные результаты убедительно показывают высокую эффективность коррекции недержания мочи у женщин с типом инконтиненции II A, II B и III (истинная сфинктерная недостаточность). В дальнейшем осуществляли наблюдение за всеми женщинами с помощью неинвазивных методов, в частности с применением ультразвуковых методов и клинико-уродинамического мониторинга. В катамнезе в сроки от 3 месяцев до 1,5 лет нами не выявлено ни одного случая протрузии ленты, равно как эрозии влагалища или уретры.

Обсуждение. Следует также отметить, что сама по себе классификация недержания мочи построена в принципе по критерию анатомической дислокации, что хотя и косвенно, но указывает на влияние положения шейки мочевого пузыря и связанных с этим изменений механизма удержания. Но при этом признается очень важный факт того, что отдельно выполнение оперативного пособия, направленного на устранение цистоцеле, часто оказывается неэффективным в плане коррекции недержания мочи, что и дало основания усомниться в причинно-следственной связи этих состояний- что возникает раньше и что в действительности лежит в основе заболевания. Наш опыт наблюдения показывает, что эти процессы могут развиваться совершенно параллельно, и поэтому далеко не факт, что недержание мочи есть простое следствие пролапса. Как это ни странно, но пролапс может наоборот скрывать инконтиненцию, и только после устранения его проявляется непроизвольная потеря мочи.

Исследования профилометрии показывают, что при пролапсе имеет место феномен высокого внутриуретрального давления, фиксируемый достоверно с помощью уродинамической системы. Причина в том, что профилометрия в данном случае отражает перегиб уретры, фактически показывая высокие цифры внутриуретрального давления, в действительности отражающие лишь взаимодействие катетера и уретры. На самом деле функциональная длина уретры у таких больных резко уменьшена, что при возникновении подъема давления приводит к непроизвольной потере мочи.

При мочеиспускании наоборот отмечается относительное снижение объемной скорости потока мочи за счет преодоления перегиба уретры, возникает и клинически фиксируется синдром обструктивного мочеиспускания с формированием остаточной мочи. Комбинация этих состояний вообще выглядит несколько парадоксально: обструктивное мочеиспускание и стрессовое недержание мочи, что не является в действительности редкостью. В этом случае как раз и требуется выполнение оперативного пособия,

направленного на восстановление нормальных анатомических взаимоотношений и одновременно коррекции инконтиненции.

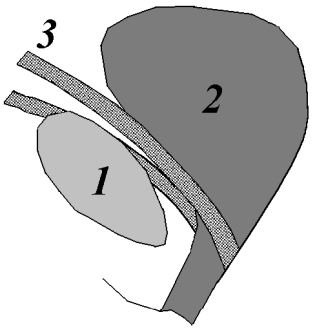

Рис. 1. Установка свободной синтетической петли без натяжения.

На рис. 1 показана схема размещения ленты, обеспечивающая механизм удержания мочи. При сохранении, пусть частичном, собственного механизма удержания мочи, петля работает прекрасно, больные не отмечают каких-либо неприятных ощущений, как в фазе накопления, так и в фазе опорожнения.

Тем не менее, в действительности, как показывают видеоуродинамические исследования, мочевой пузырь выглядит несколько иначе, и хотя невыраженная дислокация вполне допустима и нисколько не влияет не поток мочи, в дальнейшем возможно развитие следующей стадии процесса. Цистоцеле, если прогрессирует, закономерно будет приводить к формированию препятствия в области шейки мочевого пузыря. Причины, приводящие к этому, обычны: длительные и тяжелые роды, сопровождающие травму полового нерва и последующие вслед на этим изменения мышц, тяжелый физический труд, дисплазия соединительной ткани и т.д. Этому вопросу посвящены несколько весьма важных в патогенетическом плане работ. Неврологический аспект травмы полового нерва сводится так или иначе к тому, что страдает гемодинамика в зоне ответственности нерва, при этом нарушается периферическое кровообращение, что и становится патогенетическим запускающим механизмом, а затем и длительно поддерживающим фактором. Аналогично можно рассмотреть и не менее редкую причину: локальные изменения позвоночника вследствие остеохондроза, которые затрагивают фактически те же ветви, но более обширно. Снижение кровотока при этом носит длительный, постоянный характер, а присоединение инконтиненции в связи с этим выглядит вполне закономерно.

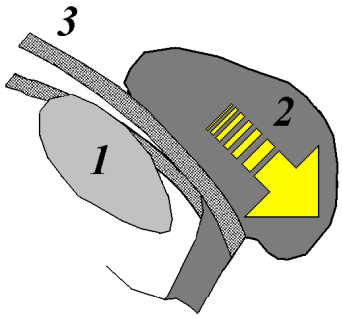

Рис. 2. Прогресс проллапса передней стенки влагалища после операции TVT.

Выполняемые ранее оперативные пособия, например в эпоху «использования собственных тканей», такие как Marshall-Marcetti-Krantz и Burch, предрасполагали существующее анатомическое положение, каким бы оно ни было, априори предполагалось что это положение будет оставаться неизменным. Именно этот момент и определял стратегию оперативного вмешательства. Обследование, выполняемое непосредственно перед вмешательством, позволяло достаточно корректно выставить показания к операции. Однако анатомические условия, вне желания хирурга, менялись в связи с возрастом или иными

причинами, которые приводили через некоторое время к неудаче. Наглядным примером может стать отрицательная динамика процента успеха после известной операции Kelly. Как считает и весьма справедливо, J. Blaivas, это пособие не стоит применять сегодня для решения проблемы недержания мочи у женщин. Безусловно, это мнение стоит учитывать, особенно убедительно его подкрепляет статистика наблюдений за больными в катамнезе, как доказательством несостоятельности собственного механизма и развития заболевания, что в принципе естественно для живых тканей. Отсюда вытекает очень интересная мысль о том, что вне зависимости от техники пособия, все равно заболевание будет прогрессировать. Степень его прогресса и интервал времени, отделяющий стадию от стадии различны у больных. Недержание мочи есть динамически развивающееся заболевание, которое необходимо не только устранить оперативным путем, но и в дальнейшем продолжать корректировать постоянно.

Так, например, провисание шейки мочевого пузыря вследствие растяжения тканей, так или иначе должно приводить к открытию просвета проксимальной уретры а при этом и уменьшению компрессии внутреннего сфинктера. Иными словами, уменьшается функциональная длина уретры и вместе с этим меняется такой очень важный показатель, как нагрузка на миллиметр длины сфинктера. Эта нагрузка должна быть компенсированной, иначе произойдет непроизвольная потеря мочи. При потере опоры для мочевого пузыря, что бывает при гистерэктомии, собственные ткани уже не могут обеспечить континенцию, удержать мочу при возникновении избыточного внутрипузырного давления. Как известно, фасция влагалища, как анатомическая структура, отсутствует, и между мочевым пузырем и влагалищем нет каких-либо тканей, обеспечивающих необходимый запас прочности. Потеря тонуса мышц в этой области как раз и приводит к формированию инконтинеции. Операции, до последнего времени пользовавшиеся успехом популярности у урологов, фактически создавали за счет натяжения собственных тканей, компрессию шейки мочевого пузыря.

Со временем, и здесь промежуток определяется исходным состоянием и значит сугубо индивидуально, неумолимый процесс старения приводил к потере, сначала частичной, а затем к полной, компрессии шейки мочевого пузыря. Ткани, которые находились под натяжением, страдали естественно больше от ишемии, чем ранее, до операции. Теперь снова возникало недержание мочи, но это уже не форма стрессового недержания, а рецидивная. Таким образом, происходит возврат на предшествующую стадию, но совершенно с другой, патологически измененной анатомией, с несомненно худшими условиями, при которых происходит потеря мочи (Рис. 3).

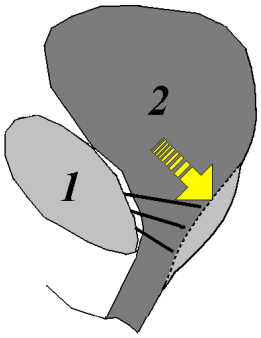

Рис. 3. Механизм рецидивного недержания мочи после выполнения операций уретровезикопексии.

Открытие шейки мочевого пузыря происходит при меньшем, чем в норме, давлении и при более короткой функциональной длине уретры. Во многом к аналогично описанному варианту, можно отнести и все остальные, например состояния после операций игольчатых суспензий, вне зависимости от тех или иных конкретных технических особенностей реализации. Не будет преувеличением сказать, что поиск «золотой середины» между умеренной компрессией и натяжением для обеспечения удержания мочи бесперспективен

именно вследствие обязательного и неумолимого влияния фактора времени, проявляющегося естественным старением тканей.

Установка свободного синтетического лоскута, позволяет фиксировать не только уретру, как это необходимо осуществлять при IIA или IIB типе инконтиненции, но еще и ограничить смещение шейки мочевого пузыря. В этом случае действие сил направлено так, как показано на рисунке 4. Абдоминальное давление будет прижимать шейку мочевого пузыря, сдавливая ее с помощью опоры, созданной свободным синтетическим лоскутом. В этом случае можно ожидать более независимый от свойств собственных тканей механизм, разумеется в чем-то проигрывающий, так как управление опорожнением все равно происходит без его участия, чего в естественных условиях обычно не происходит. Но при этом не возникает и перегиба мочевого пузыря в области шейки, а следовательно меньше шансов получить инфравезикальную обструкцию в отдаленном периоде.

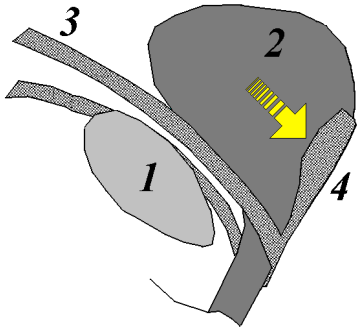

Рис. 4. Схема установки свободной синтетической ленты в сочетании со свободным синтетическим лоскутом по методике Данилова-Вольных.

Совмещение действия ленты, соединенной с лоскутом, происходит аналогично как и в случае обычной ленты TVT, с той лишь разницей, что шейка мочевого пузыря вместе с телом не провисает при действии абдоминального давления. Сама конструкция соединения свободного синтетического лоскута и ленты позволяет иметь относительную свободу смещения, но при этом при правильной установке не позволяет провисать мочевому пузырю, так как жесткость такой «гибридной» стенки существенно выше, чем одной только мышечной, на чем собственно и строится расчет устранения цистоцеле, а также предотвращения его развития в дальнейшем.

В случае варианта патологии, называемого III типом недержания мочи, когда собственный замыкательный аппарат практически отсутствует, рассчитывать на восстановление механизма удержания мочи, к сожалению трудно. В этом случае наиболее перспективной может оказаться операция с установкой лоскута прямоугольного типа, создавая компрессию шейки мочевого пузыря и одновременно опору для нее. Большие, чем обычно, размеры лоскута выполняются для распределения нагрузки по площади, ч тем чтобы не создавать выраженной гиперкоррекции лентой, но при этом восстановить состояние континенции. Длина лоскута здесь также индивидуальна, но тем не менее не должна быть маленькой, обязательно обеспечивая покрытие функционально активной части шейки мочевого пузыря.

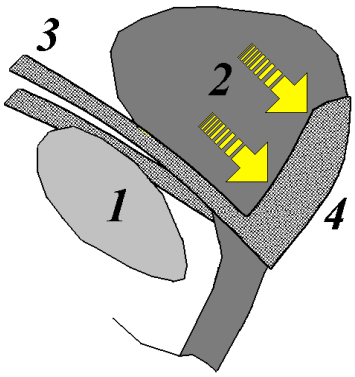

Рис. 5. Вариант исполнения троакарного слинга по методу Данилова-Вольных с компрессией шейки мочевого пузыря при рецидивной форме недержания мочи у женщин.

Во многом этот вариант реализации троакарной методики похож на комбинированной оперативное вмешательство, при котором устанавливается обычная лента TVT и вместе с ней GyneMesh, создавая по сути аналогичную конструкцию. Правда не исключено, что троакарная имплантация единого куска полипропилена более предпочтительна вследствие простоты позиционирования и точности установки натяжения, что важно при реконструктивной операции такого плана.

Таким образом, после рассмотрения вариантов действия имплантата, можно сделать вывод о том, что троакарный способ выполнения операции установки синтетической свободной петли в сочетании со свободным синтетическим лоскутом по методу Данилова – Вольных позволяет устранить недержание мочи и одновременно цистоцеле. Исключается необходимость дополнительной коррекции пролапса, создаются условия для нормального опорожнения мочевого пузыря. Метод относительно прост, надежен и может использоваться в различных вариантах, полностью повторяющих стандартное выполнение TVT, а также в случаях коррекции рецидивного недержания мочи, после ранее неуспешных оперативных вмешательств.

Указатель литературы.

1. Ulmsten U. Et al. A multicenter study of tension-free vaginal tape (TVT) for surgical treatment of stress urinary incontinence. // Int Urogynecol J Pelvic Floor Dysfunct 1998;9(4):210-3.
2. Soulie M. Et al. Repair of female urinary incontinence with prolene "TVT": preliminary results of a multicenter and prospective survey. // Source: Prog Urol 2000 Sep;10(4):622-8.
3. Jomaa M. Combined tension-free vaginal tape and prolapse repair under local anaesthesia in patients with symptoms of both urinary incontinence and prolapse. // Gynecol Obstet Invest 2001;51(3):184-6.
4. Gordon D. Et al. Combined genitourinary prolapse repair and prophylactic tension-free vaginal tape in women with severe prolapse and occult stress urinary incontinence: preliminary results. // Urology 2001 Oct;58(4):547-50.